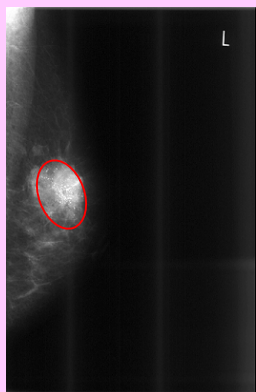


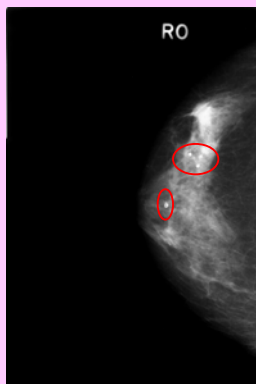
マンモグラフィ検査

乳がんは食生活の欧米化により、著しく増加しています。マンモグラフィ検診は欧米では最も一般的で、乳がんによる死亡を減少させる効果が得られています。この検査により、乳腺疾患を早期に的確に捉えることができます。

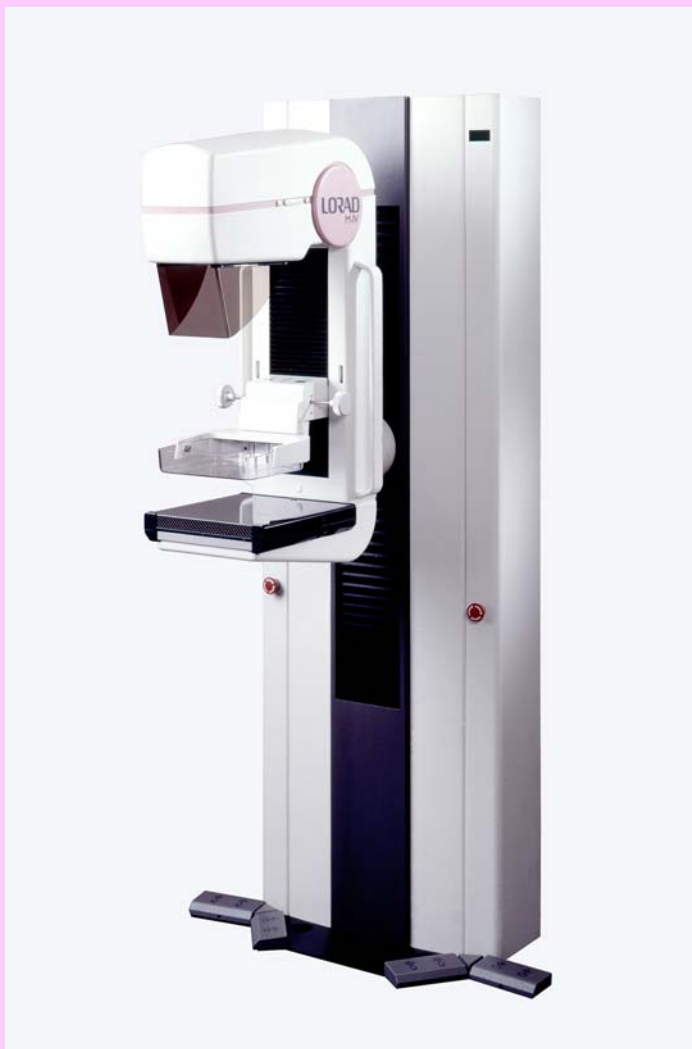乳房X線写真では、脂肪は黒く、乳房は白く写ります。しこり(腫瘍)などは白い塊のように写し出されたり、石灰化と呼ばれる白いつぶつぶのようなものも写し出されます。



細かい石灰化と腫瘍が見えています。



腫瘍があり、羽毛立った様な形をしています。また、大きな石灰化も写し出されています。



当院では日本医学放射線学会の定める仕様基準に適合した乳房撮影装置(LORAD社 M-IV)を設置しています。